ETABLISSEMENT PUBLIQUE HOSPITALIER
Service de Gynécologie-Obstétrique
Du Professeur BENDAOUD

FACULTE de MEDECIN
D'ALGER

Présentations du Sommet

Dr M.Madjene

Cours destiné aux Etudiants de cinquième année

Responsable de l'enseigneme
Pr BENAMEUR

Année Universitaire 2023/202

Plan

- Introduction
- Etiologies
- Caractéristiques de la présentation
- Etude clinique
- Mécanisme d'accouchement
- Phénomènes dynamiques et plastiques
- Conduite à tenir
- Pronostic
- Conclusion

Détroit supérieur

- Forme de cœur

- PRP : 10,5 cm
- TM:12,5
- DO:12

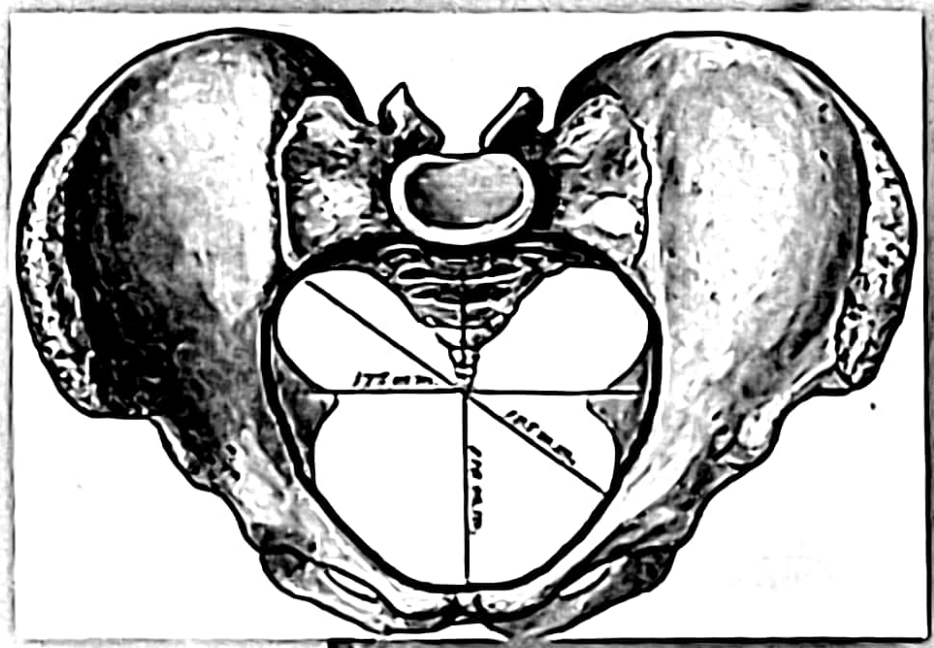

Excavation pelvienne

- Bi sciatique 10

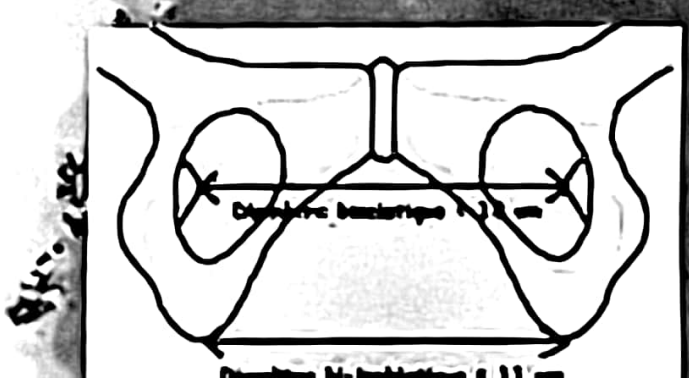

Introduction

L'accouchement est l'ensemble de phénomènes qui ont pour conséquence la sortie du fœtus et de ses annexes hors des voies génitales maternelles, à partir de 22semaines d'aménorrhée

Il nécessite le passage de 3 obstacles : le col, le bassin et le périnée

Il peut être eutocique ou dystocique

Introduction

Le travail : ensemble des phénomènes physiologiques (dynamiques), plastiques et mécaniques aboutissant à l'expulsion du fœtus hors des voies génitales

Le déroulement du travail se fait en trois étapes:

- Effacement et dilatation du col (phénomènes dynamiques)
- L'expulsion du fœtus (phénomènes mécaniques)
- La sortie des annexes (la délivrance)

Introduction

La présentation est la partie fœtale qui se met la première au contact du détroit supérieur, qui s'y engage et qui évolue selon un mécanisme qui lui est propre : ici il s'agit de la **tête foetale**

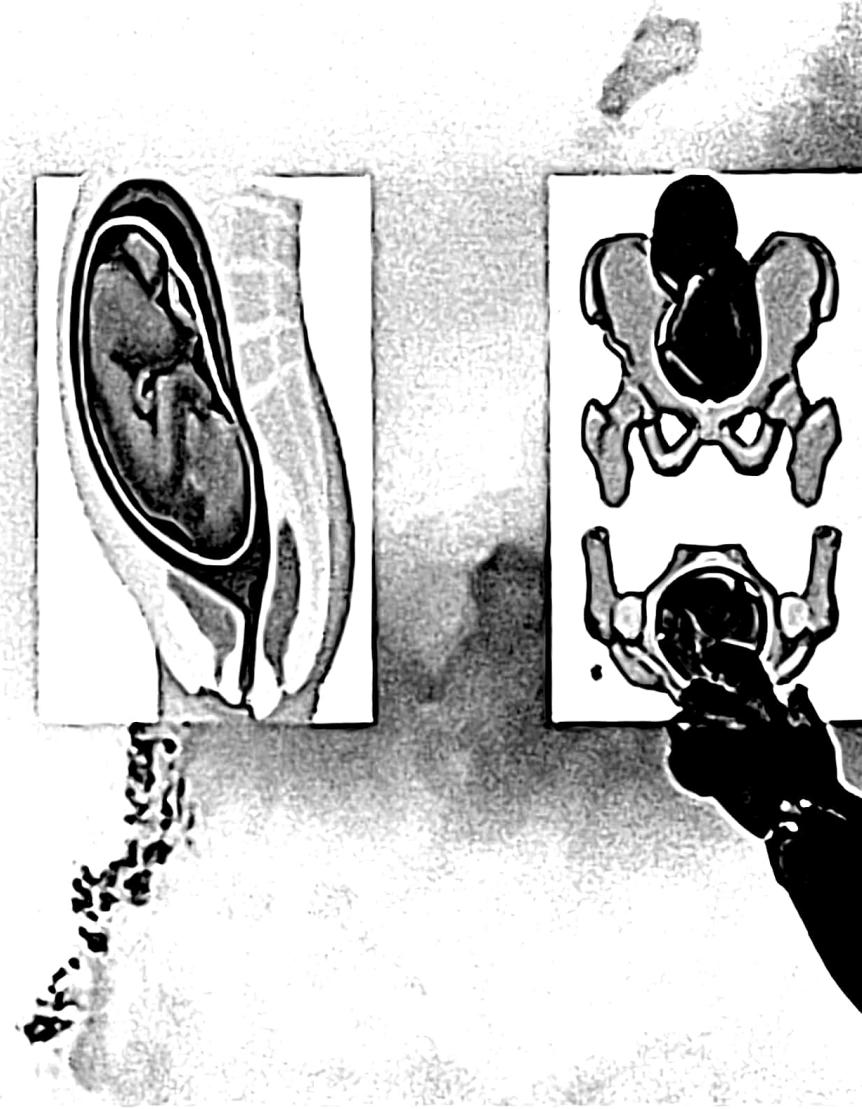

Présentation céphalique

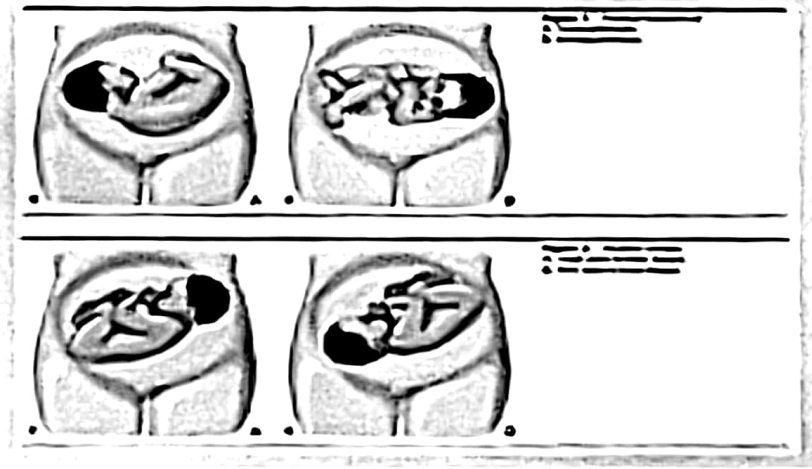

introduction

Sommet :

- Tète en flexion maximale
- Menton touche le sternum
- La plus fréquente 95%
- Eutocique par excellence

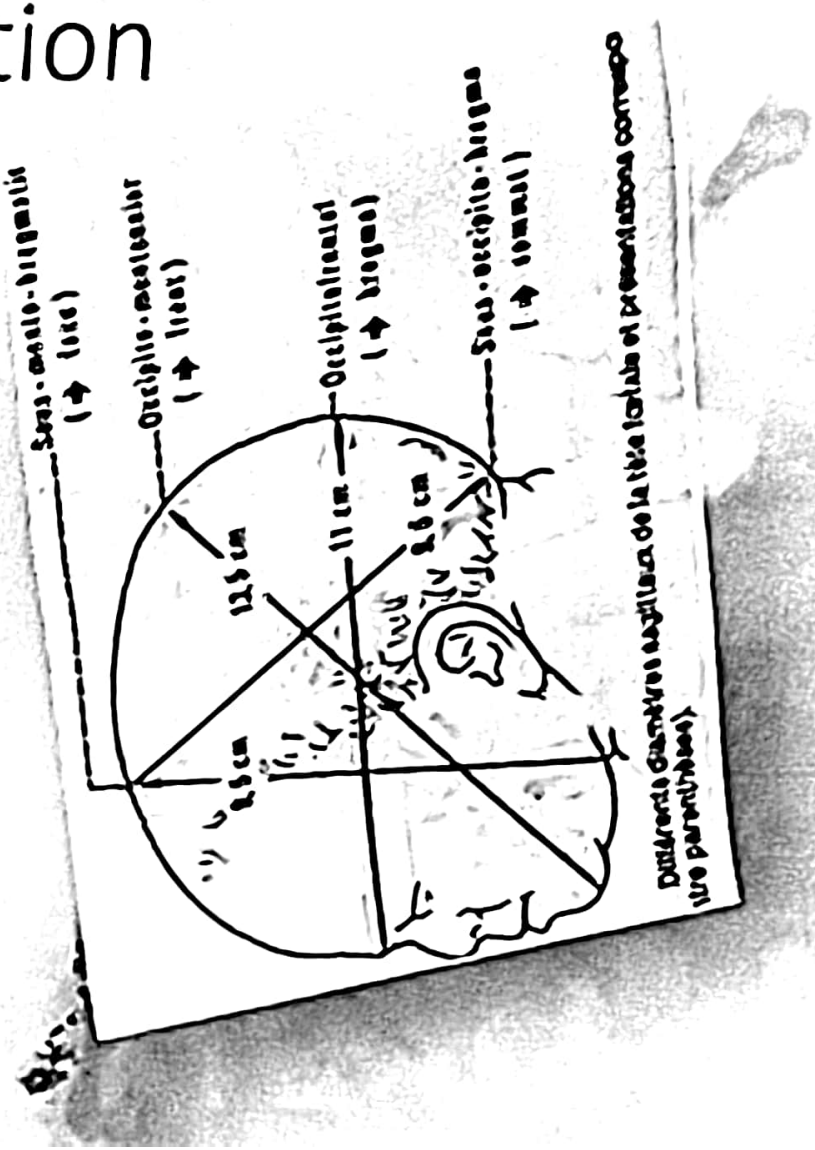

Etiologies

- Loi Accommodation de Pajot

- Attitude naturelle en flexion

Caractéristiques de la présentation

- Repéré : OCCIPUT
- Identifier le LAMBDA ou fontanelle postérieure
- Diamètre: sous occipito bregmatique : 9,5 cm

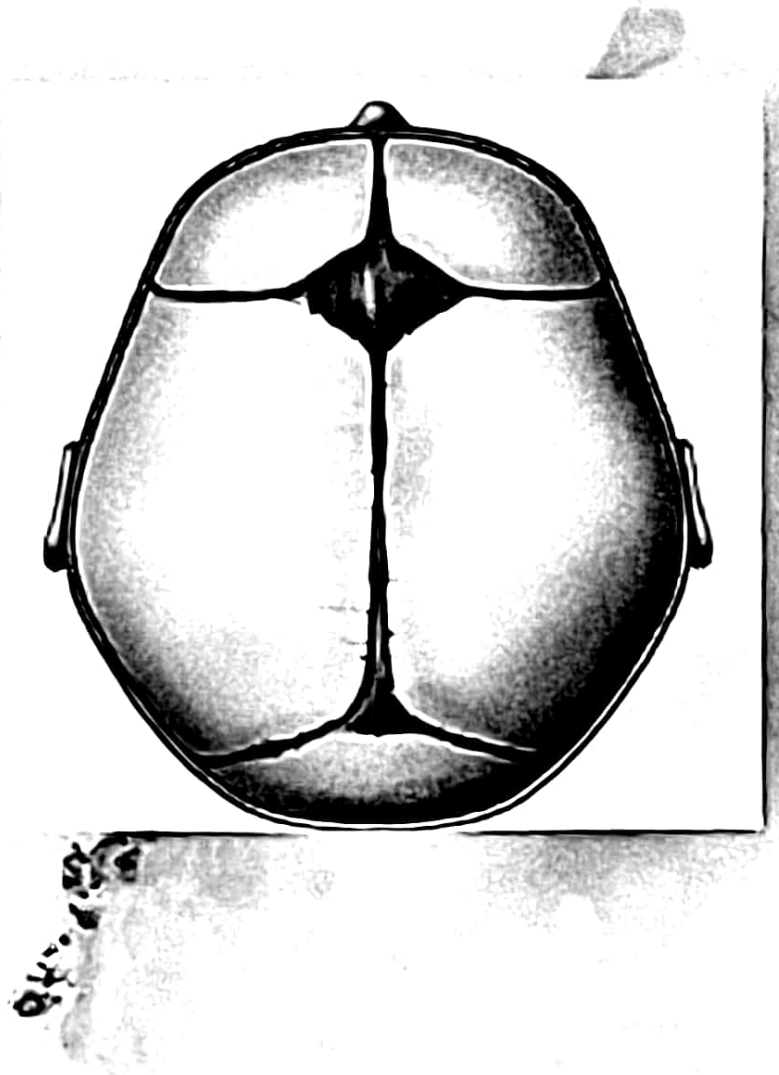

Variétés de position

4 principales:

- Occipito Iliaque Gauche Antérieure
- Occipito Illiaque Droite Postérieure
- Occipito Iliaque Gauche Postérieure
- Occipito Iliaque Droite Antérieure

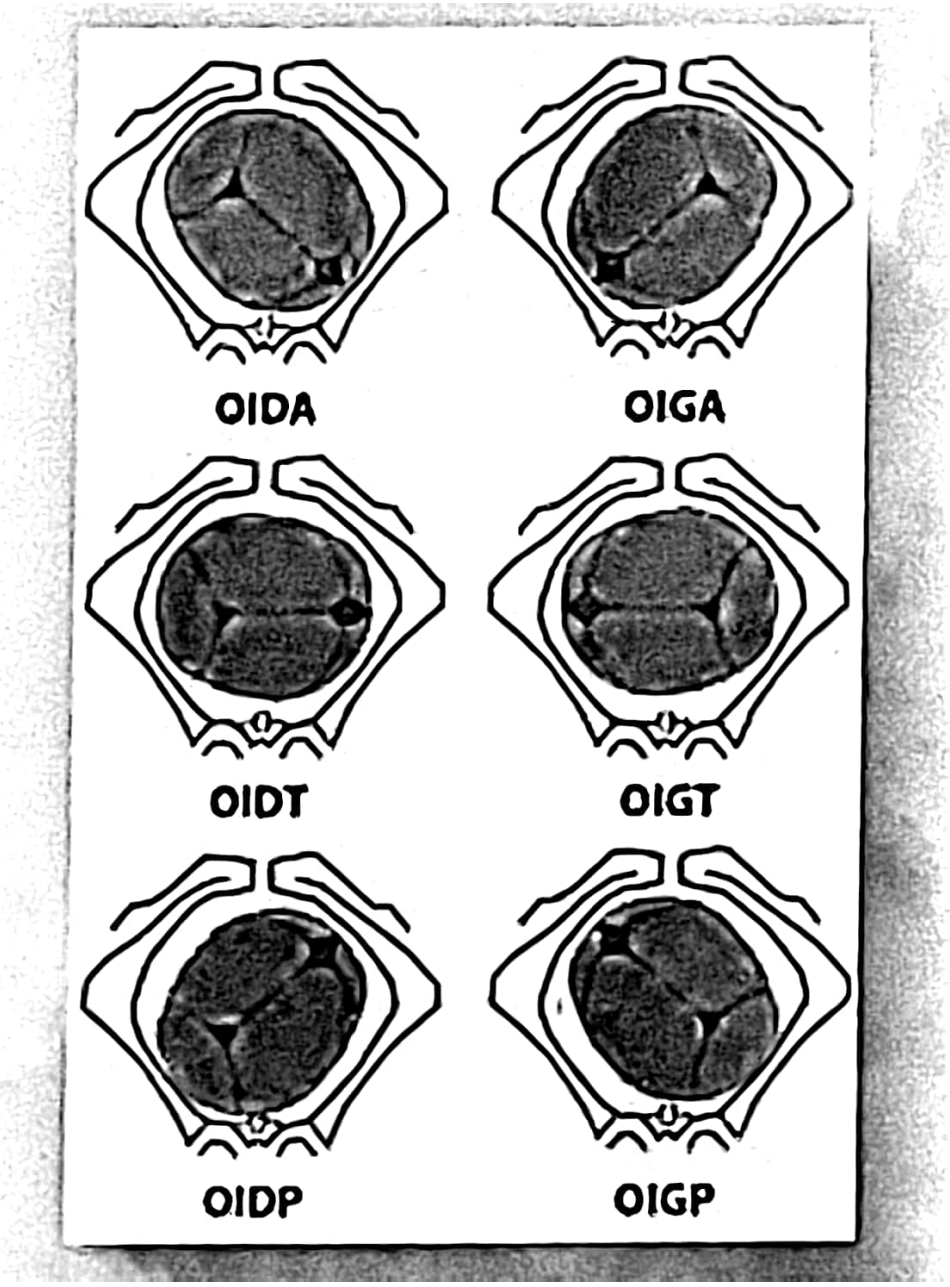

Étude clinique : diagnostic de la présentation

- Examen clinique +++
- Examen de l'abdomen
- Toucher vaginal
- Patiente en **décubitus dorsal**, en **dehors des contractions** utérines et **à vessie vide**

Examen de l'abdomen

- Présentation ovoïde **longitudinale**
- Pole céphalique : **rond dure et régulier**: partie basse de l'utérus
- Siège : plus gros; rond mou et mal défini: fond utérin

- Plan du dos:

Manœuvre de Budin: la main gauche appuie sur le fond utérin de haut en bas va accentuer la saillie du plan du dos

La main droite palpe la saillie dorsale

BCF : brults du cœur fœtal

sous ombllical du coté du plan du dos

Toucher pelvien

- Col ouvert ou dilatation avancée
- Membranes plates
- Confirme la présentation en palpant **la fontanelle postérieure** puis l'occiput

Examens para cliniques

Echographie +++

+/- radio du contenu utérin

Diagnostic différentiel

- Les autres présentations céphaliques
- Face, Front, Bregma
- La présentation du Siège

- Difficultés:
- bosse séro-saguine
- Mauvais relâchement
- Obésité

Mécanisme d'accouchement

3 temps

- Engagement (lui même comprend)
  - Orientation
  - Amoindrissement
  - Engagement proprement dit
- Descente et rotation en degrés
- Dégagement

Mécanique obstétricale:

Engagement

- Orientation: plus grand diamètre de la présentation sur le diamètre oblique gauche du bassin
- Amoindrissement par **hyper-fléxion: sous occipito-brégmatique**
- Engagement proprement dit: facile, rapide et synchlite

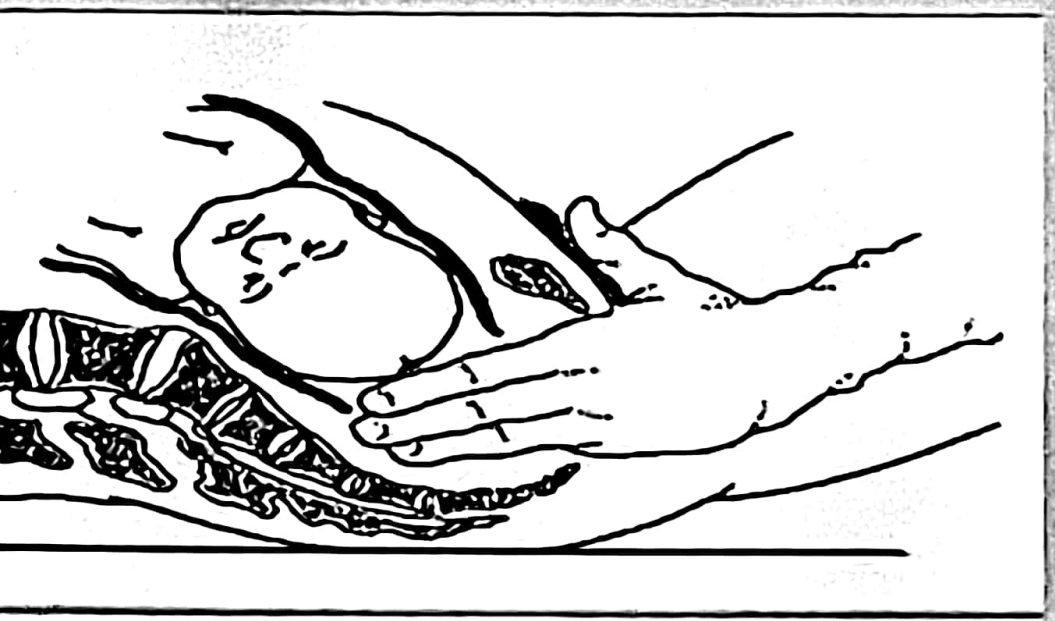

Signe de FARABEUF (présentation non engagée)

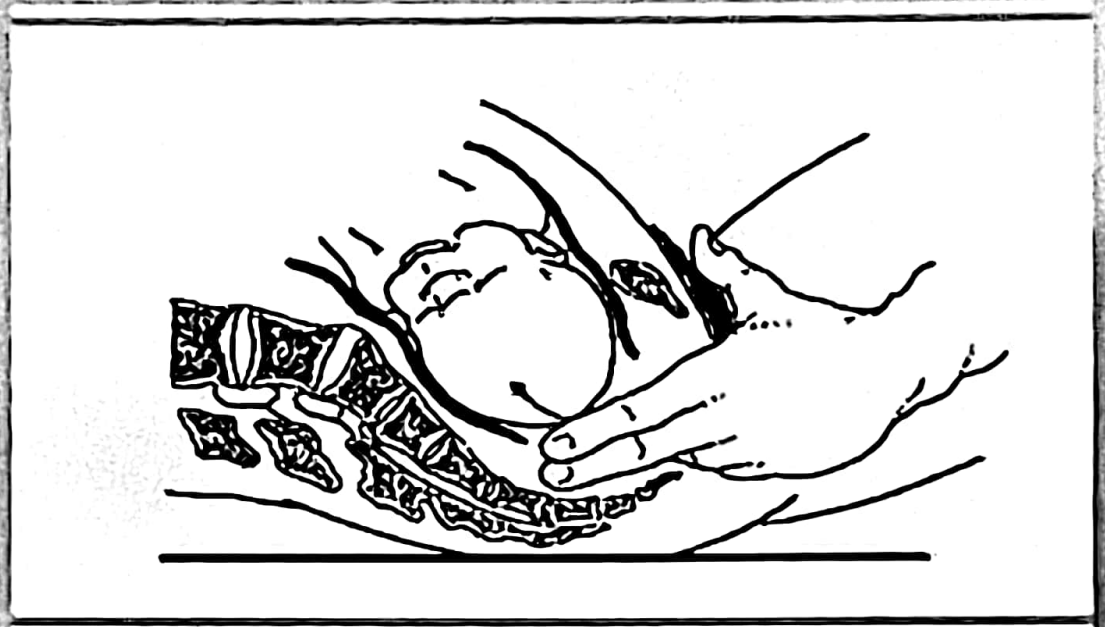

Signe de FARABEUF (présentation engagée)

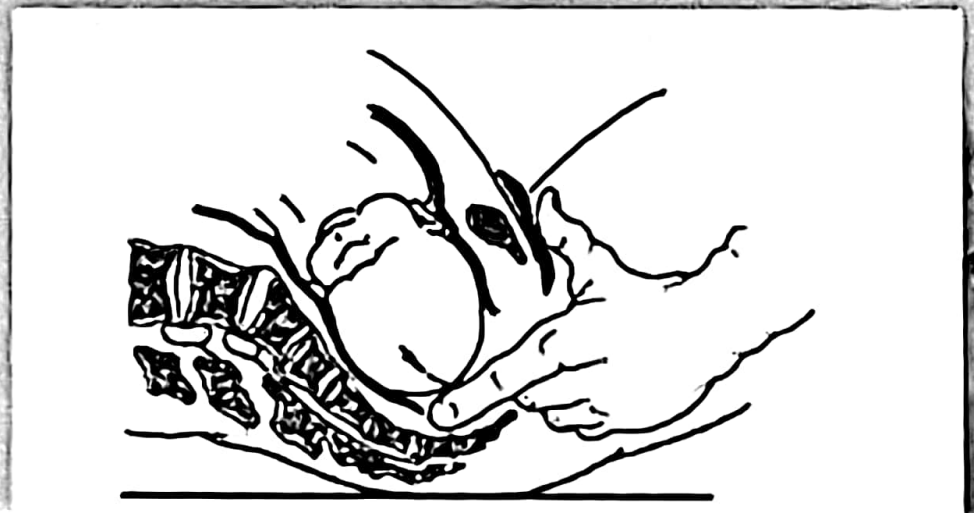

Descente et rotation

- Descente selon **l'axe ombilico coccygien** sur une **hauteur de 5 cm**
- Rotation de **45 degrés** contraire au sens des aiguilles d'une montre
- Occiput au niveau de la **symphyse pubienne**


Dégagement
de la tête
Descente
et rotation

Dégagement

- Changement de **direction** de la progression de la tête; horizontale puis oblique

- **Complément de flexion**; ramenant le sous occiput sous la symphyse pubienne

- **Dégagement par déflexion** autour de la symphyse pubienne en occipito-pubien

- Ampliation du périnée postérieur
- Ampliation du périnée antérieur
- Ampliation de l'orifice vulvaire

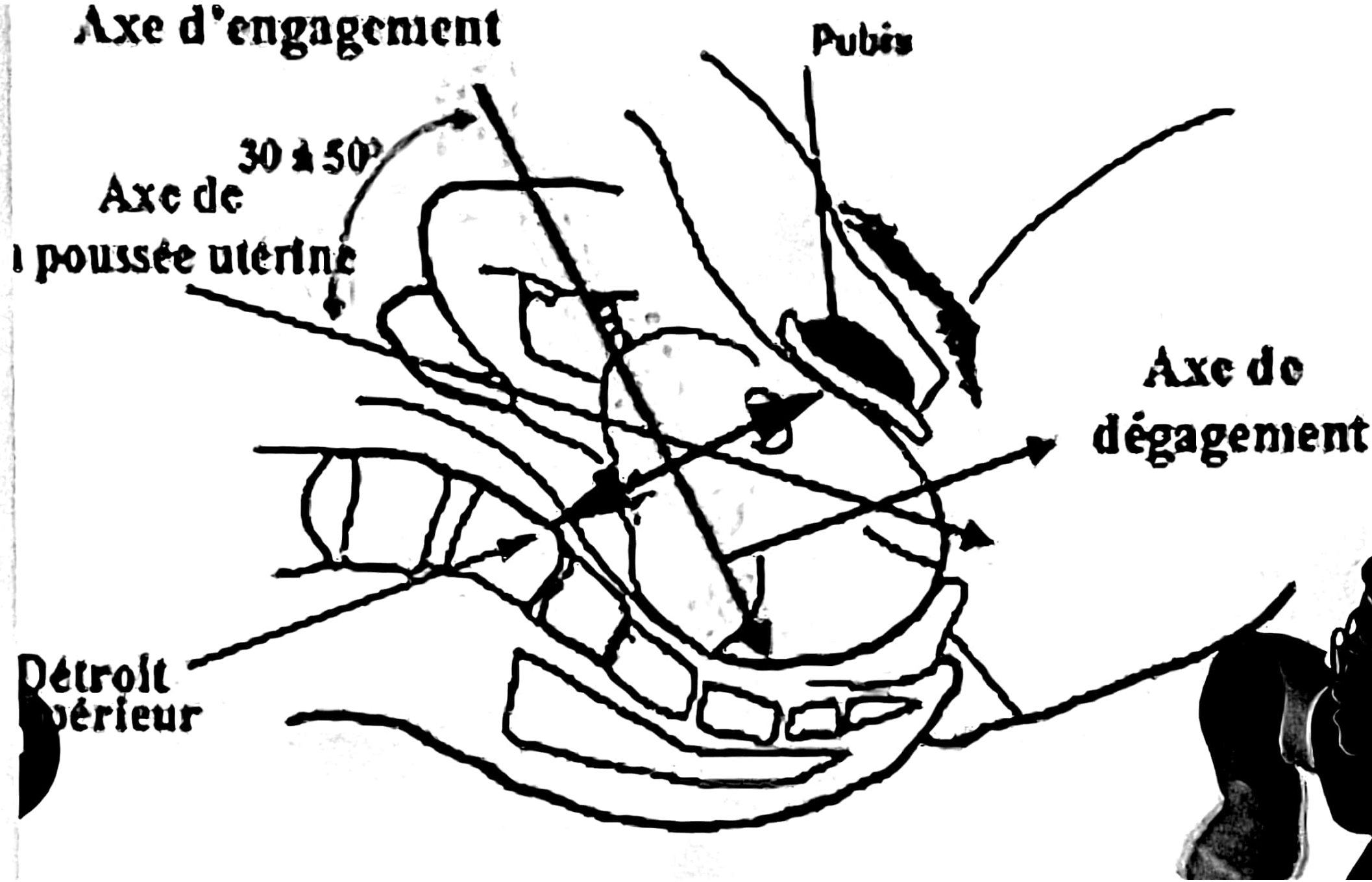
Axe d'engagement
Pubis
30 à 50°
Axe de
poussée utérine
Axe de
dégagement
Détroit
supérieur

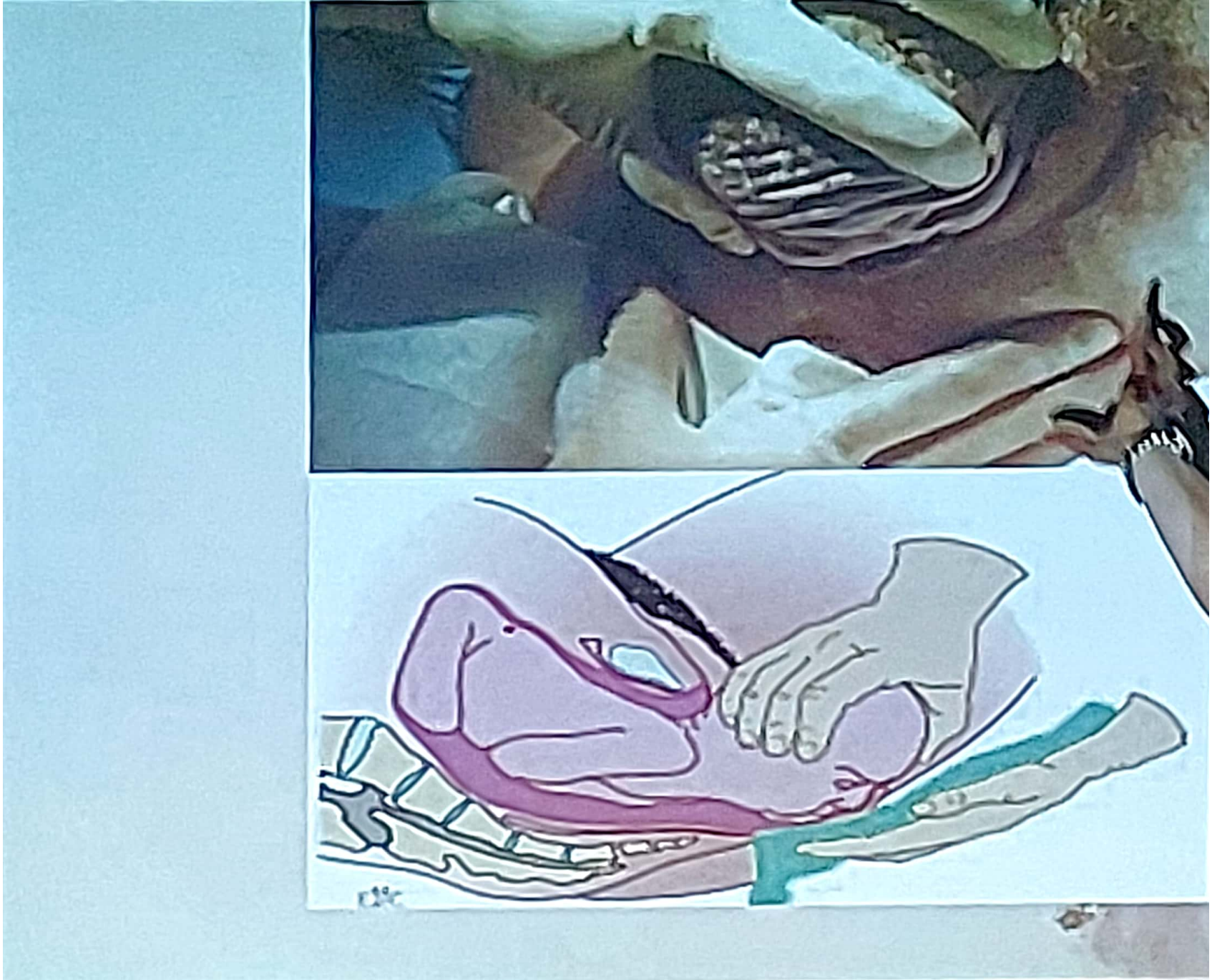

Les épaules

- S'engagent en même temps que la tête se dégage
  Orientation du **bi-acromial** dans l'autre diamètre oblique
  Amoindrissement par **tassement**

- Descente et rotation: ramenant **l'épaule antérieure** sous la symphyse pubienne

- dégagement:
  L'épaule postérieure traverse le long du périnée
  L'épaule antérieure achève son dégagement par **glissement**

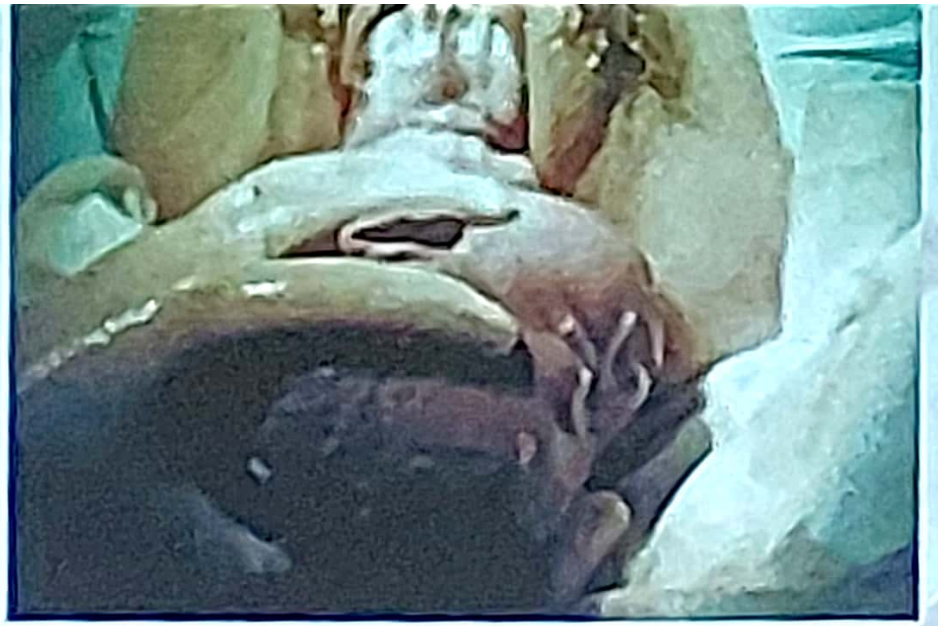



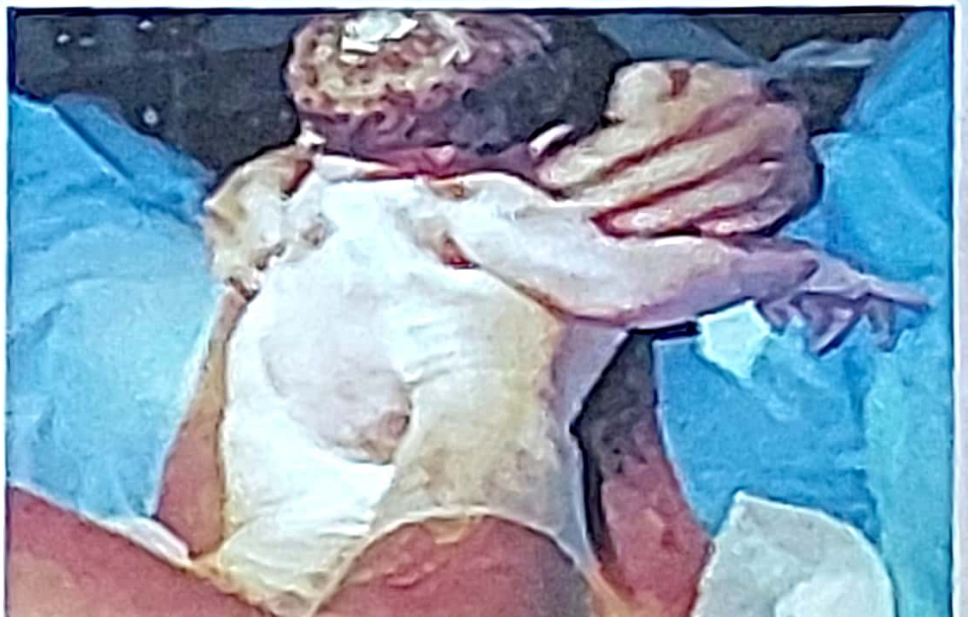

Le siège

Le bi trochantérien suit la même mécanique que le bi acromial

Variétés postérieures

- Le travail est plus long et plus difficile.
- La rotation doit se faire en avant de 135 degrés, pour que le dégagement se fasse en OP. mais elle peut se faire en arrière de 45 degrés le dégagement se fera alors en OS occipito-sacré

Phénomènes dynamiques et plastiques

Phénomènes dynamiques

- Les contractions utérines sont de **bonne qualité** avec un bon relâchement intercalaire
- Dilatation **régulière**
- Poche des eaux **plate**
- **Segment inférieur** bien amplié

Phénomènes plastiques:

- Rares dans les variétés antérieures
- Bosse séro-sanguine dans la partie postérieure du pariétal droit
- Déformation avec allongement du crane

Conduite à tenir

- Expectative et surveillance stricte du **partogramme**
- Antispasmodique en cas d'hypertonie ou hypercinésie ou spasme cervical
- Ocytociques en cas d'hypocinésie et surtout à **l'expulsion des épaules** pour prévenir l'hémorragie de la délivrance
- Rupture artificielle de la poche des eaux
- Rotation manuelle de la tête à dilatation complète
- Extraction instrumentale en cas de souffrance fœtale en fin de travail

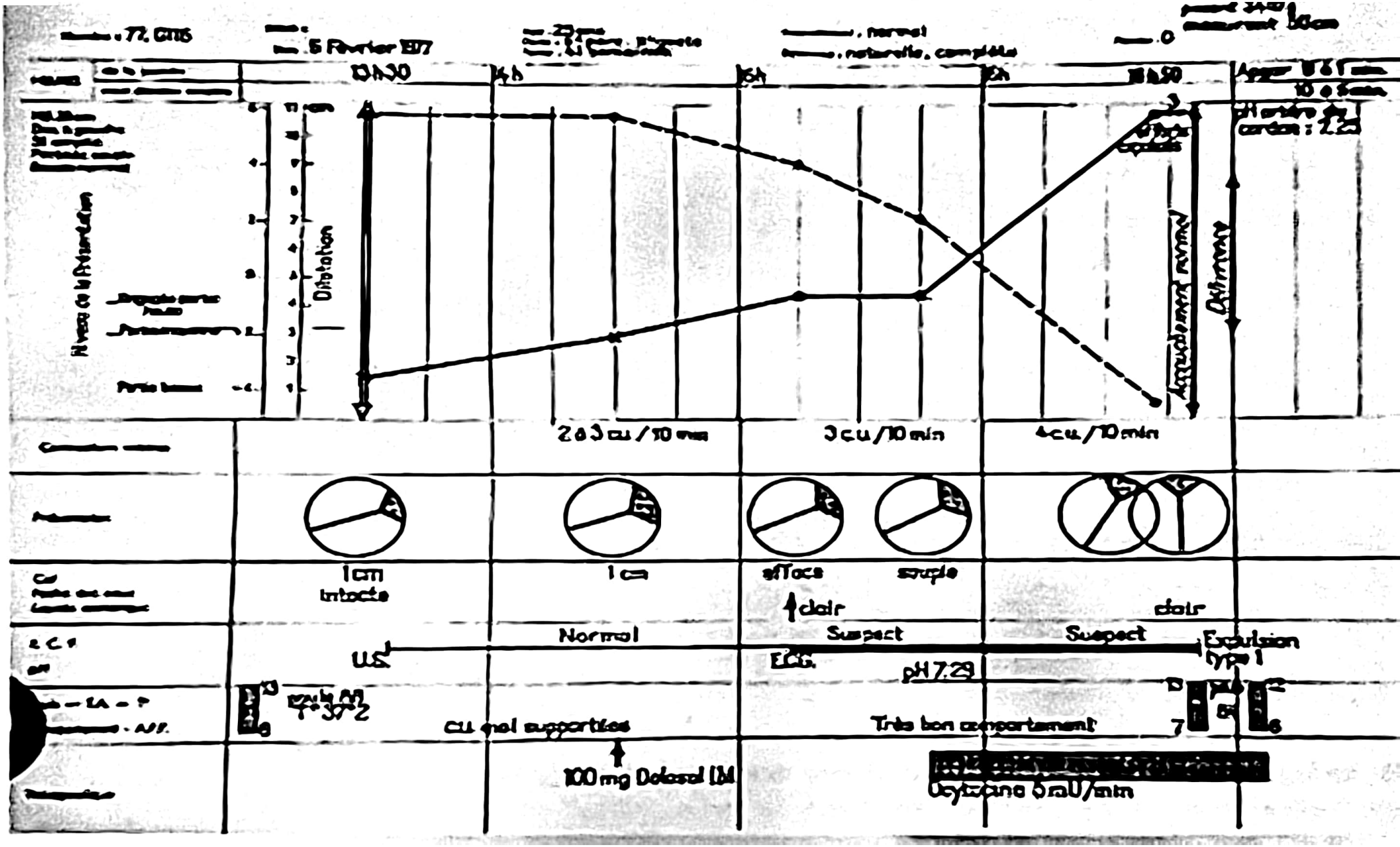

5 Février 1977
normal
naturelle, complète
13h30
14h
16h
18h50
Dilatation
Accouchement normal
Délivrance
2 à 3 cu / 10 min
3 cu / 10 min
4 cu / 10 min
1 cm
intacte
1 cm
efface
souple
clair
clair
Normal
Suspect
Suspect
Expulsion type 1
U.S.
E.C.G.
pH 7.29
cu mal supportées
Très bon comportement
100 mg Dolosal IM
Ocytocine 5 mU/min

Pronostic

- Accouchement eutocique par excellence
- Plus favorable dans les variétés antérieures que postérieures